

Análisis morfológico de un caso de polimelia en *Rhinella dorbignyi* (Anura: Bufonidae)

Federico L. Oser¹, Jesica A. Sansiñena¹, Leandro Alcalde², Guillermo S. Natale¹

¹ CIM Centro de Investigaciones del Medio Ambiente (Consejo Nacional de Investigaciones Científicas y Técnicas - Universidad Nacional de La Plata), Blvd. 120 n° 1476 (1900), La Plata, Buenos Aires, Argentina

² CONICET Sección Herpetología, Instituto de Limnología "Dr. Raúl A. Ringuelet", Blvd. 120 (1900), La Plata, Buenos Aires, Argentina

Recibida: 22 Diciembre 2022

Revisada: 27 Diciembre 2022

Aceptada: 25 Junio 2023

Editor Asociado: C. Borteiro

doi: 10.31017/CdH.2023.(2022-036)

ABSTRACT

Morphological analysis of a polymelia case in *Rhinella dorbignyi* (Anura: Bufonidae). This note describes the morphology of a supernumerary left hind limb in an adult female of *Rhinella dorbignyi* found in Atalaya (Magdalena, Buenos Aires). The case was studied through radiographs of the specimen in life, and once dead, the morphological approach included dissection to observe the appendicular muscles and diaphanization with double staining to observe the skeleton. The notable features of the supernumerary limb are: (1) absence of finger I, (2) shorter length of all portions of the limb and less robustness than in a normal hind limb, (3) anomalous junction with the pelvic girdle by means of a well marked femoral head with limb-type features associated to bipedal gait, (4) femur without muscles, and (5) tibia and fibula completely fused in midline. In short, the supernumerary limb is a reduced duplication of the left hind limb.

Key Words: Garden Toad; Ectopic Limbs; Abnormalities.

RESUMEN

Esta nota describe la morfología de un miembro posterior izquierdo supernumerario en una hembra adulta de *Rhinella dorbignyi* hallada en Atalaya (Magdalena, Buenos Aires). El caso se estudió mediante radiografías del ejemplar vivo, y una vez muerto, se realizó un abordaje morfológico que incluyó disección para observación de musculatura apendicular y diafanización con doble tinción para observar los rasgos esqueléticos. Se destaca del miembro supernumerario: (1) ausencia de dedo I, (2) menor longitud de todas las porciones del miembro y menor robustez que en un miembro posterior normal, (3) unión anómala con la cintura pélvica mediante una cabeza femoral bien marcada con las características de miembros asociados a marcha bípeda, (4) fémur sin músculos y, (5) tibia y fibula completamente fusionados en la línea media. En definitiva, el miembro supernumerario es una duplicación, reducida, del miembro posterior izquierdo.

Palabras claves: Sapito de Jardín; Miembros Ectópicos; Anormalidades.

La polimelia es la presencia de miembros supernumerarios y ha sido reportada para todos los grandes grupos de tetrápodos: anfibios (Das y Mohanty-Hejmadi, 2000; González-Fernández *et al.*, 2004; Duque-Amado *et al.*, 2020), reptiles (Cupul-Magaña *et al.*, 2014), aves (Anderson *et al.*, 1985; Leonart *et al.*, 2010) y mamíferos (García-Espinosa *et al.*, 2002; Montes *et al.*, 2012; Araujo *et al.*, 2019).

La infección con parásitos, altos índices de endogamia, exposición a contaminantes ambientales y a niveles elevados de radiación ultravioleta se han propuesto como posibles causas de esta anomalía (Huchzermeyer, 2003; Barragán-Ramírez y Navarrete-Heredia, 2011; Velo-Antón *et al.*, 2011; Rothschild *et al.*, 2012). Se ha asumido que la poli-

melia disminuye la probabilidad de supervivencia en individuos afectados (Araujo *et al.*, 2019) ya que puede causar alteraciones en la locomoción normal, en la búsqueda de alimento (Sparling *et al.*, 2010), evasión de predadores (Johnson *et al.*, 1999) y en el proceso reproductivo (Leonart *et al.*, 2010).

La presencia de polimelia en anuros ha sido documentada desde el siglo XIX (Rothschild *et al.*, 2012) siendo uno de los primeros registros el de un ejemplar de *Pelobates fuscus* con un miembro extra sobre su tórax. Los reportes siguientes abarcan múltiples familias y llegan incluso a mencionar casos de individuos con hasta 10 miembros extra (Session y Ruth, 1990; Lannoo, 2009; Rothschild *et al.*, 2012). En Argentina existen pocos reportes

de polimelia: la primera observación realizada fue hecha en *Rhinella arenarum* (como *Bufo arenarum*) por Marelli (1942) quien reportó un individuo con dos miembros supernumerarios, dato no publicado y citado por Gaggero (1959) quien también reporta un individuo de la misma especie con un miembro extra. Peri y Williams (1998) hallaron un individuo de *Pseudis platensis* con dos miembros posteriores extra; Fabrezi (1999) reportó una larva de *Lepidobatrachus llanensis* con un miembro anterior duplicado asociado a infección por trematodos y; finalmente, Peltzer *et al.* (2011) y Lajmanovich *et al.* (2012) reportaron individuos de *Rhinella dorbignyi* (como *R. fernandezae*) y *R. arenarum* con miembros supernumerarios, sugiriendo una asociación con exposición a agroquímicos.

El objetivo de esta nota es reportar el hallazgo y describir la morfología de un miembro posterior izquierdo supernumerario en *R. dorbignyi* con énfasis en la organización de sus componentes morfológicos.

Una hembra adulta de *R. dorbignyi* fue hallada en una zanja peridomiliar, durante la primera semana de octubre del año 2018 en la localidad de Atalaya (partido de Magdalena, provincia de Buenos Aires, Argentina). Al capturarla pudimos constatar la presencia de un miembro extra situado entre sus patas traseras (Fig. 1). Su peso al momento de la captura era 19,88 g y su longitud hocico cloaca 6,53 cm. El resto del aspecto físico era normal para la especie. El animal fue trasladado al laboratorio para su estudio con permiso del Ministerio de Asuntos Agrarios de la Provincia de Buenos Aires (acta 22500-41820/17 - disposición n° 73). Allí se constató, en una primera inspección, que el miembro supernumerario constaba de cuatro dedos y era más corto y delgado respecto a los miembros posteriores normales. También se observó, que si bien, el miembro extra no participaba de la locomoción, tampoco resultaba un obstáculo para la misma.

Mediante radiografías del ejemplar vivo se pudo observar estilopodio y zeugopodio de apariencia normal y para el autopodio pudo verificarse la presencia de metatarsos y falanges, sin más detalle. La radiografía también reveló que el miembro extra presentaba una unión anómala entre la cabeza femoral y la base del isquion (Fig. 2A).

Se realizó abordaje morfológico que incluyó disección para observar la musculatura apendicular del miembro extra y luego diafanización y doble tinción (Taylor y Van Dyke, 1985) para observar




Figura 1. Vista general de la cabeza de la hembra de *Rhinella dorbignyi* estudiada (A), vistas dorsal de todo el ejemplar (B) y posterodorsal en detalle de los miembros posteriores incluyendo el ectópico (C).

y medir sus huesos y cartílagos tanto del miembro extra como del miembro posterior izquierdo. Para las mediciones se utilizó una lupa Zeiss Stemi SV11 equipada con grilla para medición (precisión 0,1 mm). El ejemplar con sus partes diafanizadas se encuentra alojado en la colección Herpetológica del Museo de La Plata (A5913).

En el proceso de disección se observó que todos los órganos eran de apariencia normal y detectamos una gran masa de oocitos maduros en la cavidad.

Del análisis realizado podemos decir que, al estar el miembro supernumerario localizado sobre la zona media posterior y encontrarse levemente lateralizado, sería una duplicación del miembro izquierdo. Ingresa al cuerpo entre la cara interna del muslo izquierdo y la porción izquierda de la cintura pélvica, entre los músculos *piriformis*, *semimebranoso* y *gracilis minor*, sin establecer contacto óseo entre la cabeza del fémur y el acetábulo mediante una unión flotante en la que intervienen un músculo piriforme propio más un ligamento corto (Fig. 2C-D). La cabeza proximal del fémur forma una epífisis articular medial marcada (Fig. 2B), del tipo de las conocidas para otros grupos de marcha bípeda (aves, primates,

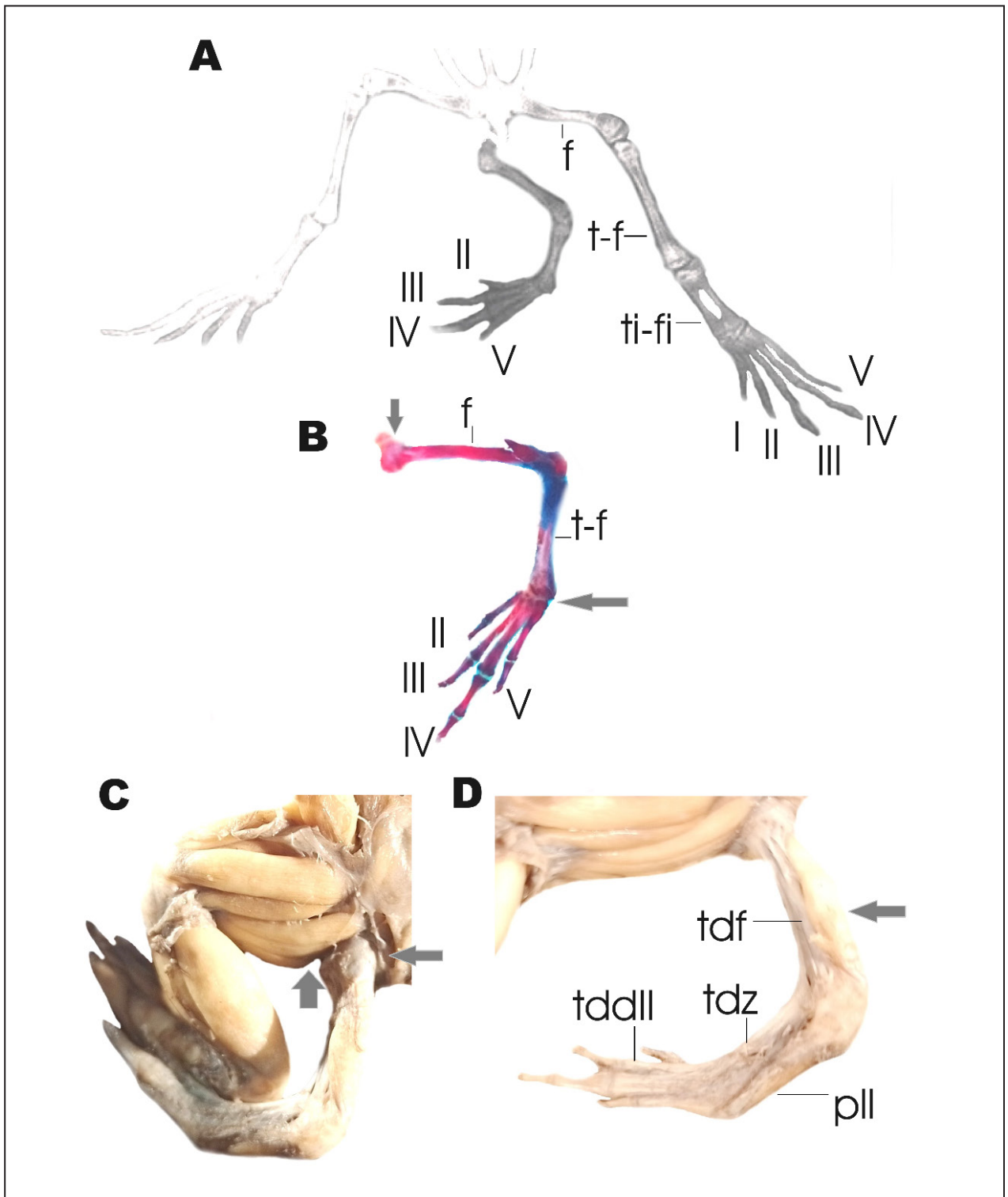


Figura 2. Detalle en vista dorsal de la región posterior del cuerpo del ejemplar estudiado de *Rhinella dorbignyi*: (A) Radiografía, (B) miembro extra teñido y diafanizado, (C) Músculos del miembro posterior izquierdo y de su versión duplicada ectópica, y (D) detalle de la musculatura asociada al miembro ectópico. En (B) la flecha vertical indica la forma marcada de la cabeza articular del fémur y la flecha horizontal denota la zona del basipodio con ausencia casi total de elementos. En (C) las flechas resaltan la diferencia en volumen muscular entre el miembro posterior izquierdo normal y el miembro ectópico. En (D) la flecha indica la masa muscular indiferenciada de la cara posterior del fémur. Referencias: I-V, dedos I a V, f: fémur, pll: músculo *plantaris longus*, tddII: tendón dorsal del dedo II, tdf: tendón dorsal del fémur, tdz: tendón dorsal del zeugopodio, t-f: tibia-fíbula, ti-fi: tibial-fibular.

etc.), lo que resulta una condición anómala para anuros.

El fémur extra carece de músculos salvo por una masa muscular innominada en su cara posterior y una fascia de conectivo que reviste el conjunto, más un grueso tendón dorsal (ver más abajo; Fig. 2C-D). La tibia y la fibula están completamente fusionadas formando una tibia-fibula donde solo se verifican, con escasa definición entre sí, los músculos *plantaris longus*, *tibialis anticus longus* y *tibialis anticus brevis*. El análisis osteológico del material diafanizado confirma que el autopodio carece de dedo I (formula de falanges miembro duplicado: 0-2-2-3-2; formula normal: 2-2-3-4-3), de tibial-fibular, prehallux (en el miembro normal representado por elemento basal únicamente) y elemento Y. Los únicos tarsales presentes son el tarsal 1 y el tarsal 2-3. La cara ventral del autopodio presenta aponeurosis *plantaris* normal junto con los músculos *tarsalis posticus* (inserto en la tibia por ausencia de tibial) y *flexor digitorum brevis superficialis*. En la cara dorsal del metapodio solo se distingue un tendón, grueso como los dígitos, que corre desde el extremo de la última falange del dedo II hasta el fémur, siendo el único elemento en el dorso del zeugopodio. A nivel de los dígitos, el dedo II tiene un único músculo, el *transversus metatarsi* II. El dedo III presenta solo m. *flexor teres* III mientras que el dedo IV tiene m. *flexor teres* IV y todos los mm. *lumbricalis* (*brevis*, *longus* y *longissimus*). Finalmente, el dedo V presenta sólo al m. *transversus metatarsi* IV.

Por último, las mediciones realizadas sobre el miembro posterior izquierdo y el miembro extra asociado evidencian que todos los componentes óseos de este último resultaron de longitud menor a los elementos correspondientes del miembro normal. Esto resultó particularmente notorio para el autopodio, tanto en valores absolutos como relativos, ya que el miembro extra carece de tibial-fibular (Tabla 1).

Los casos de polimelia reciben distinta designación según el área del cuerpo donde ocurren: cefalomelia (región de la cabeza), notomelia (región dorsal), toracomelia (región torácica) y pigomelia (región pélvica) (Verma *et al.*, 2013), siendo esta última la que se ajusta al caso reportado en la presente nota.

Para determinar de manera fehaciente las causas de polimelia que ocurren en la naturaleza se debe realizar un estudio poblacional a partir de marcadores de contexto ambiental (presencia de contaminantes: ver Ouellet *et al.*, 1997; Gurus-

Tabla 1. Medidas tomadas a los elementos esqueléticos del miembro ectópico y del miembro posterior izquierdo normal de la hembra estudiada de *Rhinella dorbignyi*: Longitud total del miembro (LT) producto de la suma de cada elemento por separado, longitud del fémur (LF), longitud de la tibia-fibula (LTF), y longitud del autopodio (LA). El asterisco (*) denota que 1,3 cm corresponden al elemento tibial-fibular (ausente en el miembro extra).

	Miembro extra (cm)	Miembro normal izq. (cm)
LT	4,25	7,8
LF	1,65	2,5
LTF	1,1	1,85
LA	1,5	3,45*

hankara *et al.*, 2007; Pollo *et al.*, 2019) o de signos asociados a la malformación (parásitos como por ejemplo trematodos: ver Stopper *et al.*, 2002) que puedan existir en los individuos. En nuestro caso, relevamientos previos y posteriores realizados en el sitio de estudio en el marco de otras investigaciones no permitieron el hallazgo de otros ejemplares de anfibios con malformaciones, motivo por el cual suponemos que nos encontramos ante un suceso aislado al igual que la mayoría de los casos de polimelia reportados en bufónidos para la región. Su baja frecuencia sugiere que esta malformación es una rareza en poblaciones silvestres.

Finalmente, las malformaciones anatómicas, como el caso de la polimelia, suelen traducirse en menores tasas de supervivencia de animales silvestres (Johnson *et al.*, 1999; Johnson *et al.*, 2001b; Hoppe, 2005), de allí el presente hallazgo resulta relevante, ya que el ejemplar de *R. dorbignyi* aquí reportado alcanzó la adultez, carecía de marcas de depredación sobre su cuerpo y era capaz de producir ovocitos maduros.

Agradecimientos

Esta investigación fue financiada por el PICT 2015-3137 de la ANPCyT. Oser F. y Sansiñena J. presentaron becas del Consejo Nacional de Investigaciones Científicas y Técnicas (CONICET). Este trabajo es la contribución científica N. 1257 del Instituto de Limnología Dr. R.A. Ringuelet. El ejemplar fue capturado con permiso del Ministerio de Asuntos Agrarios de la Provincia de Buenos Aires (acta 22500-41820/17 - disposición n° 73). Por último, agradecemos especialmente a Cano Vega J. y la Familia Cano David por alertarnos sobre la presencia

del espécimen y permitirnos realizar relevamientos en su predio y a las Médicas Veterinarias Olguín S. y Fábrega M. por la realización de las radiografías.

Literatura citada

- Anderson, W.I., Langheinrich, K.A., & McCaskey, P.C. 1985. Polymelia in a broiler chicken. *Avian Diseases* 29: 244-245.
- Araujo, H.B., Costa-Pinto, D., de Castro, C.S.C., & Pires, J.R. 2019. A case of polymelia associated with syndactyly in *Didelphis aurita* (Wied-Neuwied, 1826). *Brazilian Journal of Biology* 80: 589-593.
- Barragán-Ramírez, J.L., & Navarrete-Heredia, J.L. 2011. Primer registro de un caso de malformaciones en *Lithobates neovolcanicus* (Hillis & Frost 1985) (Anura: Ranidae). *Acta Zoológica Mexicana* 27: 837-841.
- Cupul-Magaña, F.G., García de Quevedo-Machain, R., Tovar-Ramos, J.A., & Curiel-Beltrán, J.A. 2014. Duplicación de miembro anterior en *Iguana iguana* (Linnaeus, 1758): registro de caso. *Cuadernos de Herpetología* 28(1): 33-34.
- Das, P., & Mohanty-Hejmadi, P. 2000. Vitamin A mediated limb deformities in the common Indian toad, *Bufo melanostictus* (Schneider). *NISCAIR-CSIR* 38: 258-264.
- Duque-Amado, C., Calvo Revuelta, M., & Sánchez-Vialas, A. 2020. Polimelia en un ejemplar de *Paramesotriton hongkongensis* (Caudata: Salamandridae) de la colección de herpetología del Museo Nacional de Ciencias Naturales de Madrid. *Boletín de la Asociación Herpetológica Española* 31: 36-39.
- Fabrezi, M. 1999. Duplicación de la extremidad anterior en *Lepidobatrachus llanensis* (Anura: Leptodactylidae). *Cuadernos de Herpetología* 13: 99-100.
- Gaggero, P. 1959. Caso de monstruosidad en el sapo *Bufo arenarum* Hensel. En *I Congreso Sudamericano de Zoología (La Plata, 1959)*.
- García-Espinosa, I., García-Cruz, R., Huerta-Mendoza, H., Cabrera-Hernández, R., Merelo-Villafán, I., & López-Alfonso, A. 2002. Polimelia. Reporte de un caso y revisión de la literatura. *Acta Ortopédica Mexicana* 16(5): 272-275.
- González-Fernández, J.E., & Valladolid, M. 2004. Un caso de polimelia natural en *Pelobates cultripes*, Cuvier, 1829. *Boletín Asociación Herpetológica Española* 15: 26-29.
- Gurushankara, H.P., Krishnamurthy, S.V., & Vasudev, V. (2007). Morphological abnormalities in natural populations of common frogs inhabiting agroecosystems of central Western Ghats. *Applied Herpetology* 4: 39-45.
- Hoppe, D. M. 2005. Malformed frogs in Minnesota: history and interspecific differences. *Amphibian declines: The conservation status of United States species* 103-108.
- Huchzermeyer, F.W. 2003. *Crocodiles: biology, husbandry and diseases*. CABI.
- Johnson, P.T., Lunde, K.B., Ritchie, E.G., & Launer, A.E. 1999. The effect of trematode infection on amphibian limb development and survivorship. *Science* 284: 802-804.
- Johnson, P.T., Lunde, K. B., Ritchie, E. G., Reaser, J. K., & Launer, A. E. 2001b. Morphological abnormality patterns in a California amphibian community. *Herpetologica* 57: 336-352.
- Lajmanovich, R.C., Peltzer, P.M., Attademo, A.M., Cabagna-Zenkhusen, M.C., & Junges, C.M. 2012. Los agroquímicos y su impacto en los anfibios: un dilema de difícil solución. *Química Viva* 11: 184-198.
- Lannoo, M.J. 2009. Amphibian malformations: 3089-3111. En H. Heatwole & J. W. Wilkinson (Eds.), *Amphibian Decline: Diseases, Parasites, Maladies and Pollution Vol. 8 in Amphibian Biology*. Baulkham Hills, Australia: Surrey Beatty & Sons.
- Leonart, I.R., Prado, E.A.S., & Torres, E.O. 2010. Un curioso caso de polimelia en un gallo criollo: siamés incompleto. *Revista Electrónica de Veterinaria* 11: 1-4.
- Montes, V.D., Espitia, P.A., & Manrique, E.P. 2012. Descripción de polimelia en un ternero Brahman comercial reporte de un caso. *Revista Colombiana de Ciencia Animal* 4: 259-265.
- Ouellet, M., Bonin, J., Rodrigue, J., DesGranges, J. L., & Lair, S. 1997. Hindlimb deformities (ectromelia, ectrodactyly) in free-living anurans from agricultural habitats. *Journal of wildlife diseases* 33: 95-104.
- Peltzer, P.M., Lajmanovich, R.C., Sanchez, L.C., Attademo, A.M., Junges, C.M., Bionda, C.L., Martino, A. & Basso, A. 2011. Morphological abnormalities in amphibian populations. *Herpetological Conservation and Biology* 6: 432-442.
- Perí, S.I., & Williams, J.D. 1988. Anomalías osteológicas en *Hyla pulchella pulchella* y *Pseudis paradoxus platensis* (Amphibia: anura). *Boletín de la Asociación Herpetológica Argentina* 4: 4-5.
- Pollo, F., Bionda, C., Otero, M., Grenat, P., Babini, S., Flores, P., Grisolia, M., Salas, N., & Martino, A. 2019. Morphological abnormalities in natural populations of the common South American toad *Rhinella arenarum* inhabiting fluoride-rich environments. *Ecotoxicology and Environmental Safety* 177: 32-38.
- Rothschild, B.M., Schultze, H.P., & Pellegrini, R. 2012. *Herpetological osteopathology: Annotated bibliography of amphibians and reptiles*. Springer Science & Business Media. Lawrence.
- Sessions, S.K., & Ruth, S.B. 1990. Explanation for naturally occurring supernumerary limbs in amphibians. *Journal of Experimental Zoology* 254: 38-47.
- Sparling, D.W., Linder, G., Bishop, C.A., & Krest, S. (Eds.). 2010. *Ecotoxicology of amphibians and reptiles*. CRC Press. New York.
- Stopper, G.F., Hecker, L., Franssen, R.A., & Sessions, S. K. 2002. How trematodes cause limb deformities in amphibians. *Journal of Experimental Zoology* 294: 252-263.
- Taylor, W.R. & Van Dyke, G.C. 1985. Revised procedures for staining and clearing small fishes and other vertebrates for bone and cartilage study. *Cybiurn* 9: 107-119.
- Velo-Antón, G., Becker, C.G., & Cordero-Rivera, A. 2011. Turtle carapace anomalies: the roles of genetic diversity and environment. *PLoS One* 6: e18714.
- Verma, S., Khanna, M., Tripathi, V. N., & Yadav, N. C. 2013. Occurrence of polymelia in a female child. *Journal of Clinical Imaging Science* 3.

